

Cutaneous Scarring

Basic Science, Current
Treatments, and Future Directions

امیدرضا هزارجریبی
رضا ابراهیمی پور
علی کیانی
استیجر

اهمیت: زخم شدن پوست در اثر سوختگی ، جراحی و آسیب بار سنگینی بر سیستم مراقبت های بهداشتی است. بیماران مبتلا به زخم های بزرگ ، به ویژه کودکان ، از مشکلات عملکردی و روانی طولانی مدت رنج می برند.

پیشرفت های اخیر: زخم در انسان نتیجه نهایی روند بهبود زخم است که برای ترمیم سریع جراحات تکامل یافته است. التیام زخم و تشکیل اسکار در سطوح سلولی و مولکولی به خوبی توصیف شده است ، اما هنوز درمانهای موثر ضد ، مولکولی یا مبتنی بر سلول هنوز وجود ندارد. اکتشافات اخیر نقش سلول های بنیادی پوست و فیبروبلاست ها را در بازسازی آسیب ها و ایجاد اسکار مشخص کرده است.

مسائل مهم: نشان دادن این نکته مهم است که پیشرفت های جدید در سلول های بنیادی و زیست شناسی فیبروبلاست اسکار می تواند به درمان هایی تبدیل شود که از ایجاد زخم در انسان جلوگیری کرده و عوارض جانبی عمده ای را کاهش نمی دهد.

دستورالعمل های آینده: درمانهای جدیدی که شامل استفاده از سلولهای انسانی تصفیه شده و همچنین عواملی هستند که سلولهای خاصی را هدف قرار می دهند و پاسخ ایمنی را در برابر آسیب تعدیل می کنند ، در حال آزمایش هستند.

ارتباط بالینی

زخم پوست میلیون ها بیمار را تحت تأثیر قرار می دهد و در برخی ، به ویژه کودکان و قربانیان سوختگی ، رنج زیادی را به دنبال دارد. پیشگیری از اسکار عمدتاً شامل اصول بستن زخم بدون تنش و اجتناب از عفونت و تجزیه زخم است.

درمان های مختلفی برای اسکارهای ایجاد شده وجود دارد که میزان اثربخشی آنها متفاوت است. زخم های سوختگی به ویژه چالش برانگیز هستند و درمان تا حد زیادی با گزینه جراحی تجدید نظر برای از بین بردن جای زخم پوست حمایتی است.

یک درمان مبتنی بر دارو جدید که از یک هدف مولکولی یا سلولی خاص در مسیر زخم استفاده می کند ، درمان زخم ها را متحول خواهد کرد و می تواند زندگی بسیاری از بیماران را بهبود بخشد.

بار پزشکی و اجتماعی زخم ها

زخم پوست ، معمولاً در اثر سوختگی یا جراحی ، بار زیادی را بر دوش بیماران و جامعه تحمیل می کند. کودکان به ویژه تحت تأثیر قرار می گیرند و ممکن است از اختلالات جسمانی طولانی مدت رنج ببرند. سالانه در ایالات متحده ۵۰۰۰۰۰ بیمار برای سوختگی تحت درمان قرار می گیرند که در بسیاری از آنها زخم و انقباضات دردناکی باقی می ماند که نیاز به جراحی بزرگ دارد. سالانه ۷.۵ میلیارد دلار برای درمان سوختگی در ایالات متحده هزینه می شود ، و بیشتر این هزینه مربوط به درمان اسکار و انقباض ناشی از آن است. تخمین زده می شود که سالانه ۱۰۰ میلیون بیمار در کشورهای توسعه یافته از جراحی زخم می گیرند. بیمارانی که دارای اسکار قابل مشاهده هستند ، به ویژه در صورت ، از انگ اجتماعی و آسیب روانی رنج می برند. همانطور که بعداً بحث شد ، درمان های زیادی برای زخم در دسترس است و سالانه ۱۲ میلیارد دلار بازار برای درمان زخم در ایالات متحده وجود دارد.

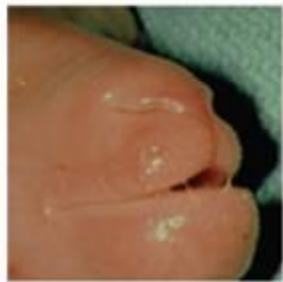کلوئیدها و اسکارهای هیپرتروفیک

برعکس ، اسکار کلوئید نشان دهنده یک واکنش زخم غیرطبیعی است که فراتر از محدوده آسیب اصلی است. کلوئیدها علایم خارش و هایپرستزی را ایجاد می کنند و بعد از برداشتن عود می کنند ، در مقابل اسکارهای هیپرتروفیک که در صورت بازبینی مناسب اسکار ممکن است عود نکنند.

در حالی که اسکارهای هیپرتروفیک اغلب طی چندین سال صاف می شوند ، اسکارهای کلوئیدی معمولاً پس نمی روند. از نظر بافت شناسی ، اسکارهای هیپرتروفیک و کلوئید هر دو حاوی مقادیر غیرطبیعی کلاژن پوستی هستند ، اما اسکارهای هیپرتروفیک عمدتاً از فیبرهای کلاژن نوع III تشکیل شده اند که به موازات سطح پوست قرار گرفته اند ، در حالی که کلوئیدها حاوی کلاژن نوع I و III نامنظم هستند.

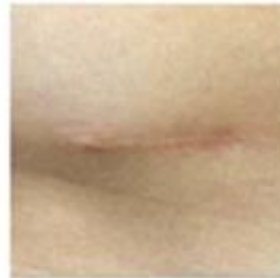در حالی که اسکار هیپرتروفیک حاوی الاستین کمی است ، لایه عمیق پوستی اسکار کلوئید در واقع حاوی الاستین بیشتری نسبت به پوست معمولی است

- طیفی از تشکیل اسکار وجود دارد ، با بازسازی بدون اسکار در یک سر ، تشکیل اسکار "طبیعی" در مرکز ، و تشکیل اسکار آسیب شناسی ، از جمله زخم هایپرتروفیک و کلوئید ، در انتهای دیگر (شکل ۱).۱
- اسکارهای کلوئیدی و هایپرتروفیک در بسیاری از بیماریهای زخم بعد از عمل نقش دارند.
- اسکار هایپرتروفیک را می توان به عنوان زخم ایجاد شده پس از آسیب دیدگی بزرگتر یا بیشتر از حد معمول ، یا منجر به انقباض تعریف کرد.
- زخم هایپرتروفیک بیشتر بعد از عفونت زخم ، بسته شدن زخم با کشش بیش از حد یا موقعیت زخم در مناطقی از پوست با کشش طبیعی بالا (مانند شانه ها ، گردن و جناغ). ایجاد می شود.

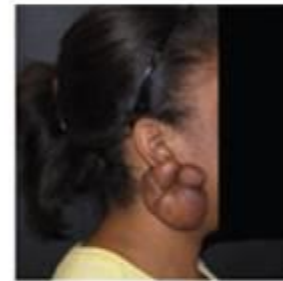

Fetal scarless wound healing

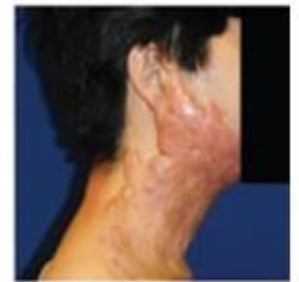Oral mucosa



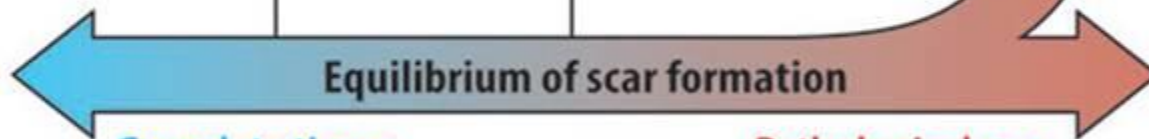
Normal wound healing



Keloid



Hypertrophic scar



Complete tissue regeneration

Equilibrium of scar formation

Pathological scar formation

مواردی وجود دارد که تشخیص پزشک برای متخصصین دشوار است که آیا اسکار نشان دهنده زخم هایپرتروفیک یا کلویید است و هیچ اجماعی وجود ندارد که آیا کلویید صرفاً یک شکل شدید از زخم هایپرتروفیک است یا اینکه یک نهاد بالینی متمایز است.

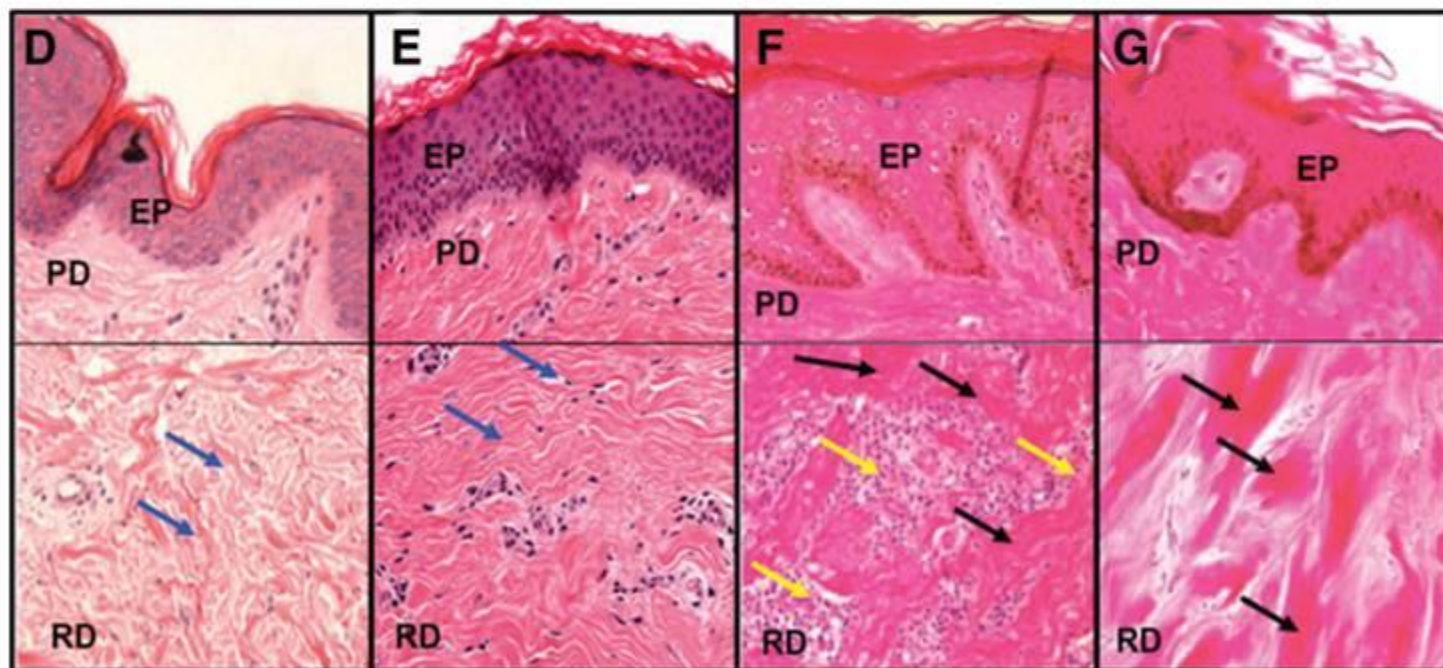
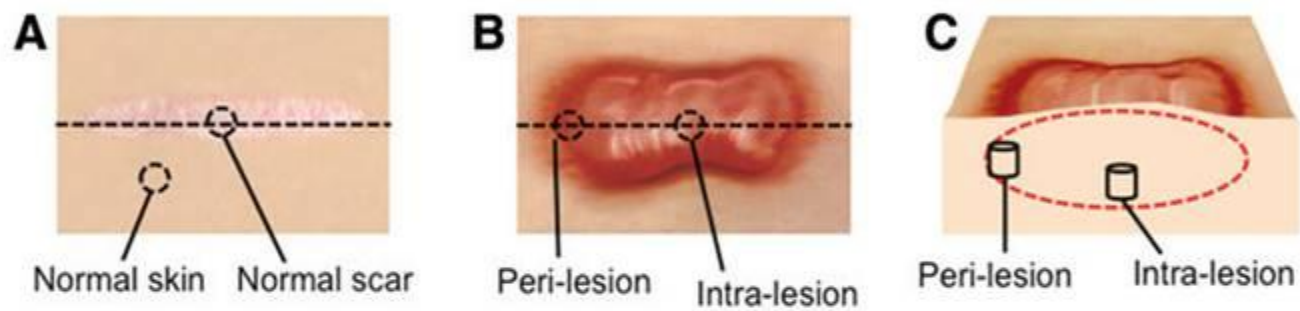
مکانیسم های انقباض بیشتر عوارض عملکردی اسکارهای هایپرتروفیک عمده ، به ویژه اسکارهای سوختگی ، به دلیل انقباض اسکار در مفاصل است.

میوفیبروبلاست ها سلول اصلی مسئول انقباض اسکار هستند این سلولها از تمایز فیبروبلاستها در حدود ۱-۲ هفته پس از آسیب بوجود می آیند و اکتین عضلات صاف را بیان می کنند (شکل ۳)

این تحول توسط فاکتور رشد مشتق از پلاکت (PDGF) و تبدیل فاکتور رشد بتا (TGF-B) ترویج میشود. نیروی انقباضی که توسط میوفیبروبلاست ها اعمال می شود ، به لبه های زخم بدون نخ در انسان اجازه می دهد تا حداکثر تا 0/75mm در روز به سمت یکدیگر حرکت کنند.

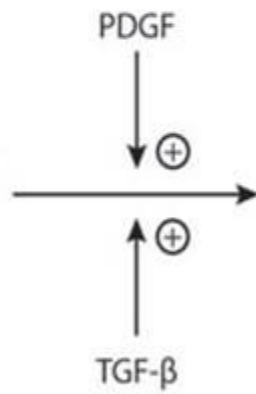
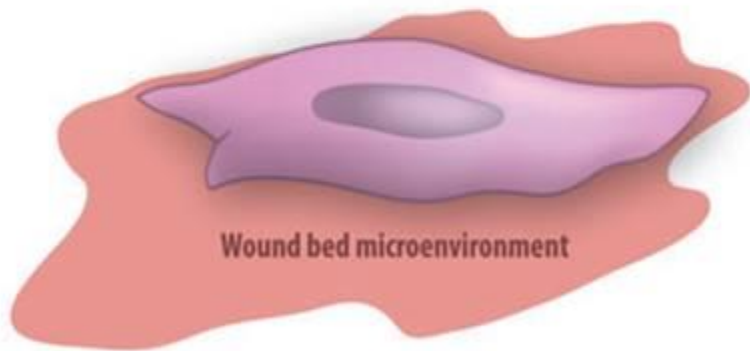
- ویژگیهای بافت شناسی کلویید که آن را از پوست معمولی و اسکار هایپرتروفیک متمایز می کند شامل گرداب و ندولهای بسته کلاژن ضخیم و هیالین شده ، معروف به کلاژن کلوییدی ، و برآمدگی های زبان مانند بافت اسکار است که در زیر اپیدرم طبیعی اطراف پیش می رود. (شکل ۲).

- در مقایسه با اسکار هایپرتروفیک ، اسکار کلویید دارای اپیدرم پوشاننده نسبتاً مسطح و درم پاپیلاری غیر فیبروتیک است. اسکار کلویید در همه نژاد ها دیده می شود اما در افراد با پوست تیره و آسیایی ها بیشتر دیده می شود و اغلب سابقه خانوادگی تشکیل کلویید وجود دارد که هر دو نشان دهنده یک زمینه ژنتیکی است.

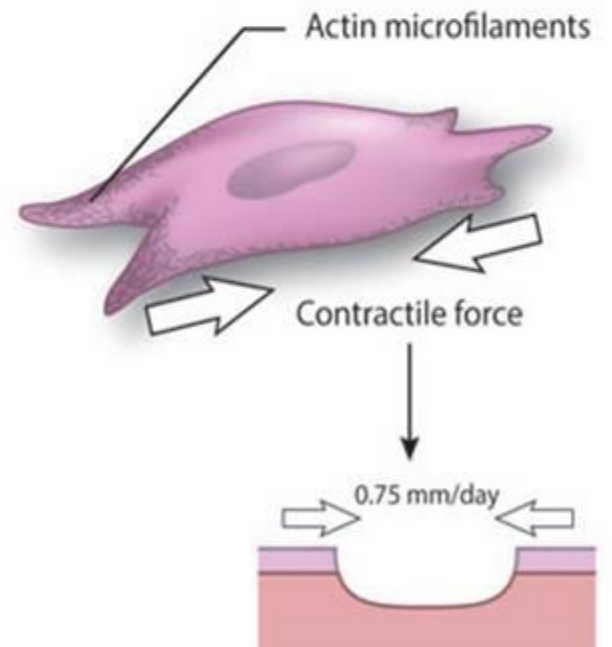


2 weeks post-injury

Fibroblast



Myfibroblast



- میوفیبروبلاستها پس از اپیتلیالیزاسیون در زخم باقی می مانند و باعث انقباض مداوم می شوند که منجر به انقباضات دردناک و محدود کننده عملکرد پوست می شود.
- علت تداوم انقباض در اسکار هیپرتروفیک به خوبی شناخته نشده است ، اما شواهدی وجود دارد که نشان می دهد کشش مداوم روی یک زخم باعث ادامه تولید و فعالیت میوفیبروبلاست ها می شود. این قضیه با این نظریه مطابقت دارد که انقباضات اسکار بیشتر در مفاصل و پوست متحرک شایع است و ممکن است به این یافته مربوط باشد که این استرس مکانیکی باعث کاهش ژنهای پروآپتوز در فیبروبلاستها می شود

ترمیم طبیعی زخم

- تولید اسکار پاتولوژیک در طول روند بهبود زخم صورت می گیرد ، بنابراین بسیاری از تحقیقات در مورد زخم بر درک فرآیندهای سلولی و مولکولی دخیل در ترمیم طبیعی زخم متمرکز شده است. اگرچه یافته های زیادی موجود است ، اما هنوز سوالات مهم بی پاسخ وجود دارد.
- به طور خاص ، این بررسی که زخم در دوران بارداری اولیه و در مخاط دهان پستانداران بدون زخم التیام می یابد ، این سوال را مطرح کرده است که چگونه می توان در زخم های انسان بالغ به ترمیم زخم های بدون زخم احیا کننده دست یافت

بهبود زخم در انسانهای بالغ

این جریان خون محلی را افزایش داده و مهاجرت سلول های التهابی را تسهیل می کند. نوتروفیلها معمولا اولین سلولهایی هستند که به درون ماتریس فیبرین که ساختار لخته را تشکیل می دهد مهاجرت می کنند. آنها توسط بسیاری از شایتوکاین ها و عوامل رشد مثل PDGF و IL-8 که توسط لخته ایجاد میشوند، جذب میشوند. نوتروفیل ها بقایای سلولی و باکتری ها و همچنین مواد خارجی را فاگوسیتوز می کنند و معمولا با برش فیزیکی یا فاگوسیتوز شدن توسط ماکروفاژها حذف می شوند. نوتروفیل ها همچنین تعدادی از عوامل را افزایش می دهند که واکنش التهابی را افزایش میدهند. از جمله IL-1، IL-6 و فاکتور نکروز تومور آلفا (TNF-a)

- روند میکروسکوپی ترمیم زخم به طور کلاسیک در سه مرحله همپوشانی توصیف می شود:
- التهاب، تکثیر و بازسازی (شکل ۴).
- پس از بروز آسیب اولیه، یک لخته پلاکت و فیبرین در فضای آسیب دیده ایجاد می شود که باعث ایجاد هموستاز می شود و باعث ایجاد پاسخ التهابی پیچیده سلولی و شیمیایی می شود. پلاکت های فعال شده چندین واسطه شیمیایی از جمله PDGF را آزاد میکنند. عصب های قطع شده نیز سیگنال هایی را ارائه می دهند که باعث افزایش التهاب در ناحیه آسیب دیده می شود. ترومبین و مکمل و همچنین واسطه های شیمیایی آزاد شده توسط ماست سل ها باعث گشاد شدن عروق مویرگی و افزایش نفوذپذیری می شوند.

سلولهای دیگر که در مرحله التهابی ترمیم زخم شرکت می کنند شامل لنفوسیت T، فیبروسیت ها (سلول های شبیه فیبروبلاست در گردش و ائوزینوفیل ها هستند.

سلولهای طریق انتشار سیتوکینها و عوامل رشد تا حد زیادی نقش تنظیم کننده را ایفا می کنند. به تازگی فیبروسیت ها سلول های در حال گردش کشف کرده اند که کلاژن تولید می کنند و سایتوکین ها و عوامل رشد را ترشح می کنند.

ائوزینوفیل ها در ترمیم زخم کمتر مورد مطالعه قرار گرفته اند اما به نظر می رسد با ترشح TGF-a در اپیتلیالیزاسیون نقش دارند

- تعداد نوتروفیل ها در ۲۴-۴۸ ساعت به حداکثر میرسند و پس از آن، مونوسیت ها به سلول های غالب در زخم تبدیل میشوند. مونوسیت ها توسط قطعات پروتئینی ماتریکس خارج سلولی (ECM)، پروتئین ، TGF-b و MCP-1 به زخم جذب میشوند.
- ماکروفاژها فاگوسیتوز بیشتر سلول های مرده و باکتری ها را انجام میدهند و همچنین عوامل رشد مانند PDGF و فاکتور رشد اندوتلیال عروقی (VEGF) را آزاد میکند که روند ایجاد بافت گرانوله را تسریع کند.
- با کمال تعجب ، شواهد تجربی اخیر وجود دارد که دیدگاه کلاسیک را که نوتروفیل ها و ماکروفاژها برای ترمیم زخم ضروری هستند ، به چالش می کشد. مارتین و همکارانش نشان دادند که موش هایی که فاقد نوتروفیل ها و ماکروفاژها بودند، قادر بودند به سرعت موش های وحشی و با فیروز کمتر زخم ها را التیام بخشند. پاکسازی فاگوسیتی از بقایای آهسته تر از موش های نوع وحشی بود ، اما فیبروبلاست های "stand-in" قادر به انجام فاگوسیتوز سلول های مرده و بقایا بودند.

علاوه بر تولید ECM، دیگر فرایندهای حیاتی در تولید بافت گرانوله، آنژیوژنز است. با شروع ۲ روز پس از آسیب، سلولهای اندوتلیال در مویرگهای محلی بدون آسیب به طور موقت غشای زیرین خود را تجزیه کرده، به داخل زخم مهاجرت کرده و لوله‌هایی تشکیل می‌دهند که به مویرگهای جدید تبدیل می‌شوند.

MMP نقش مهمی در رگ‌زایی با ارائه یک مسیر مشخص از طریق ECMها برای مهاجرت سلولهای اندوتلیال، ایفا میکند. در همان زمان، فیبریل‌های پروتئین ECM مسیرهایی را فراهم می‌کند که سلولهای اندوتلیال مهاجر بر روی آنها حرکت می‌کنند. تجمع رگ‌های خونی در بافت گرانوله، که "گوشت مغرور" نیز نامیده می‌شود ممکن است سه برابر بیشتر از بافت نرمال باشد، که ظاهر قرمز قرمز بافت را در بر می‌گیرد.

مرحله التهابی ترمیم زخم عمدتاً برای پاکسازی باکتری‌ها و دبریدمان‌ها از زخم و آماده‌سازی محیط زخم برای بازسازی است. حدود ۷۲ ساعت پس از آسیب، مرحله التهابی کاهش می‌یابد و زخم به مرحله تکثیر منتقل می‌شود. هدف از مرحله تکثیر، که از ۲ تا ۱۰ روز پس از آسیب رخ می‌دهد، ساختن بافت گرانوله برای پر کردن نقص ناشی از زخم است.

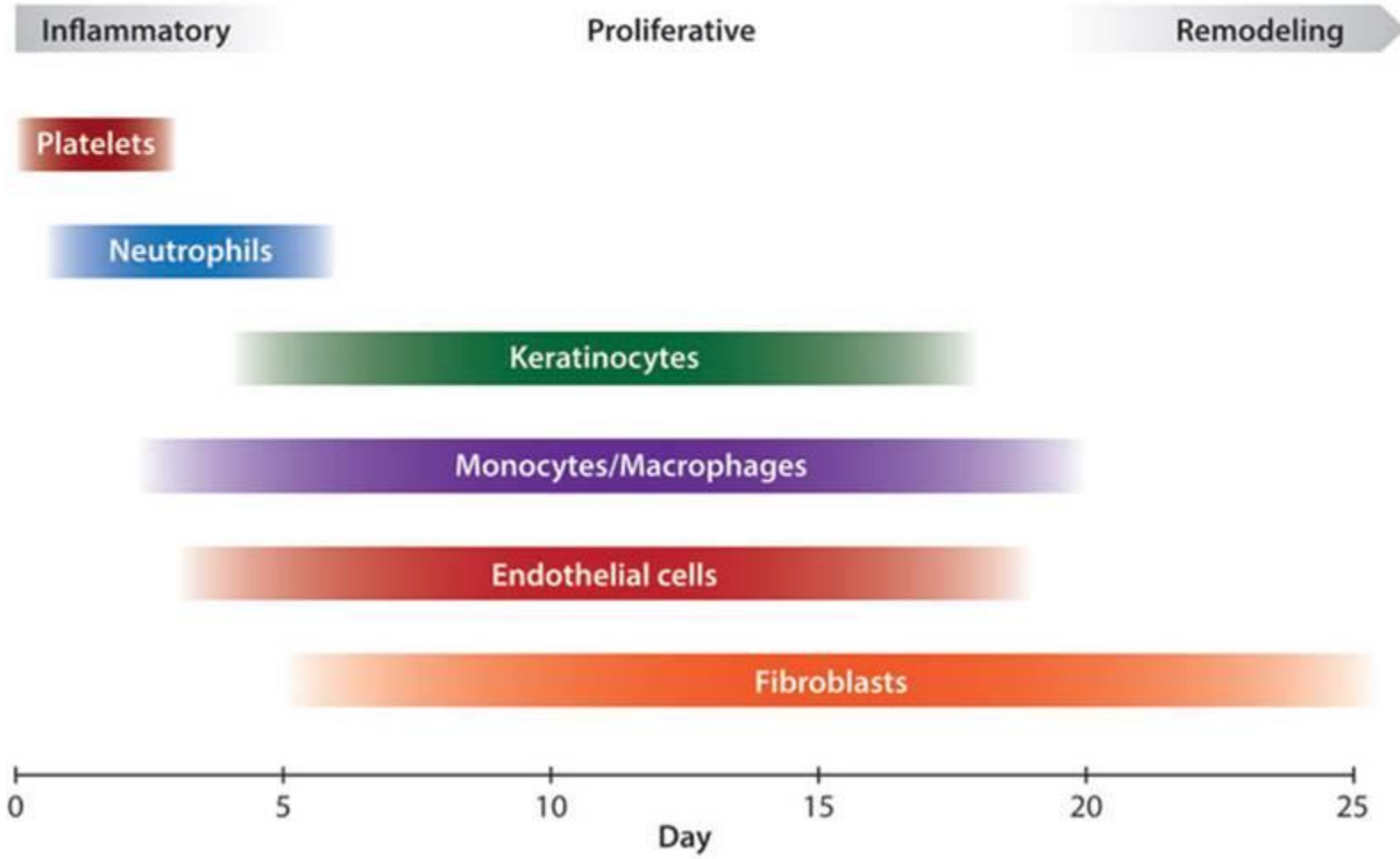
فیبروبلاستها عامل اصلی سلولی در مرحله تکثیر هستند. عملکرد آنها تولید کلاژن برای ایجاد یکپارچگی ساختاری در بافت جدید است. به نظر می‌رسد فیبروبلاست‌هایی که از دودمان ژنتیکی مختلف به دست آمده‌اند نقش‌های متفاوتی در شکل‌گیری معماری طبیعی پوست ایفا می‌کنند. در بهبود زخم، آنها نیروی انقباضی را برای به حداقل رساندن سطح زخم ایجاد می‌کنند. از طریق تولید کلاژن، فیبروبلاست‌ها همچنین مسئول ایجاد اسکار هستند.

و با اپیتلیوم پوشانده شده است. سطح زخم منقبض شده و باعث می شود قاعده زخم از سطح آن پهن تر شود. بسیاری از فیبروبلاست ها، ماکروفاژها و سلول های اندوتلیال که زودتر وارد فضای زخم شده اند، اکنون آپوپتوز شده یا از زخم خارج می شوند. در این مرحله، فرایند بازسازی آغاز می شود و می تواند ماه ها تا بیش از یک سال به طول انجامد. در این مدت، کلاژن III و پروتئوگلیکان ها با کلاژن نوع I جایگزین می شوند و جهت فیبریل های کلاژن سازمان یافته تر می شود. مطابق با این بازآرایی کلاژن، استحکام کششی زخم از ۲۰٪ در ۳ هفته پس از آسیب به ۷۰-۸۰٪ در ۶ هفته افزایش می یابد، اما هرگز به قدرت کامل بافت بدون آسیب نمی رسد. با گذشت زمان، بازآرایی فیبرهای کلاژن باعث می شود که اسکار ضخیم تر و سفت تر نشود. همچنین زخم کمتر قرمز می شود، زیرا بسیاری از مویرگ های تشکیل شده در ابتدا دچار regress میشوند.

• بعدها، بسیاری از مویرگها از طریق آپوپتوز سلولهای اندوتلیال عقب نشینی می کنند. سیگنالهایی که باعث رگ زایی زخم می شوند شامل اسید لاکتیک و هایپوکسی، FGF و VEGF و آنژیوپویتین و TGF-b است.

• همانطور که قبلا بحث شد، فیبروبلاست های زخم از ۱ تا ۲ هفته پس از آسیب به میوفیبروبلاست تبدیل می شوند. به نظر می رسد فاکتور رونویسی مربوط به میوکاردين فاکتور رونویسی برای تمایز میوفیبروبلاست بسیار مهم است. بیان اکتین عضلات صاف به میوفیبروبلاست ها اجازه می دهد تا باعث انقباض زخم شوند و لبه های زخم را به هم نزدیک کرده و سطح زخم را کاهش دهند.

• ۲-۳ هفته پس از آسیب، نقص بافت با بافت گرانوله جایگزین شده و توسط سلولهای جدید اپیتلیال پوشانده شده است. بافت زخم در حال حاضر شامل یک توده نسبتا سلولی از کلاژن نامنظم و سایر پروتئین های ECM است. حاوی هیچ گونه زائده پوستی مانند فولیکول های مو یا غدد عرق نیست



پوست بهبود یافته جنین تقریباً مشابه بافت بدون جراحی است، با کلاژن، اپیدرم و زائده های اپیدرم طبیعی ظاهر می شود، در حالی که پوست بزرگسالان بهبود یافته حاوی دسته کلاژن نامنظم، اپیدرم صاف و بدون زائده اپیدرمی (فولیکول مو، غدد چربی و غدد عرق) است. (شکل ۵)

در ابتدا، فرض بر این بود که محیط داخل رحمی مسئول فقدان جای اسکار است، اما آزمایش های بعدی نشان داد که فنوتیپ بدون اسکار، صرف نظر از محیط خارجی که در آن بهبود صورت می گیرد، ذاتی بافت است.

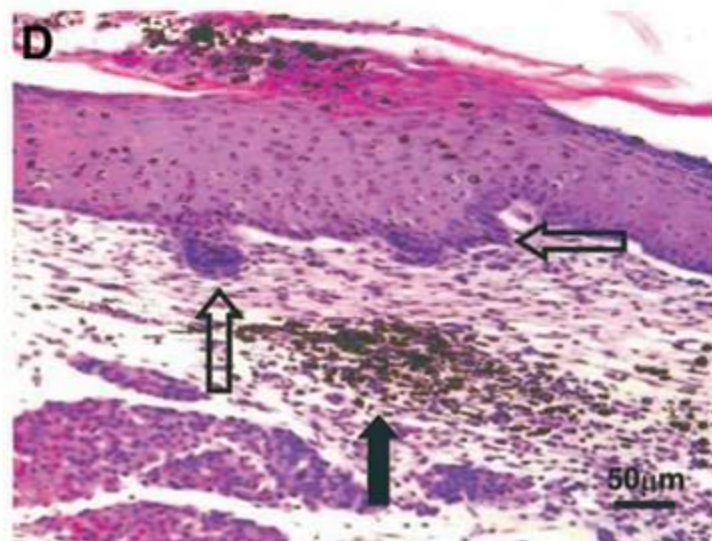
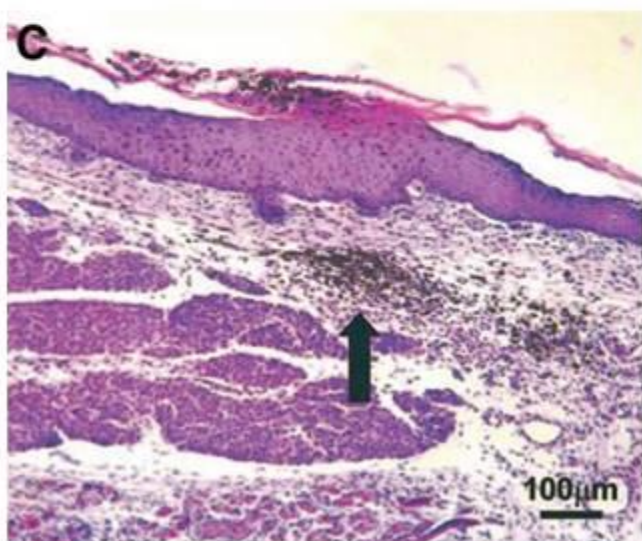
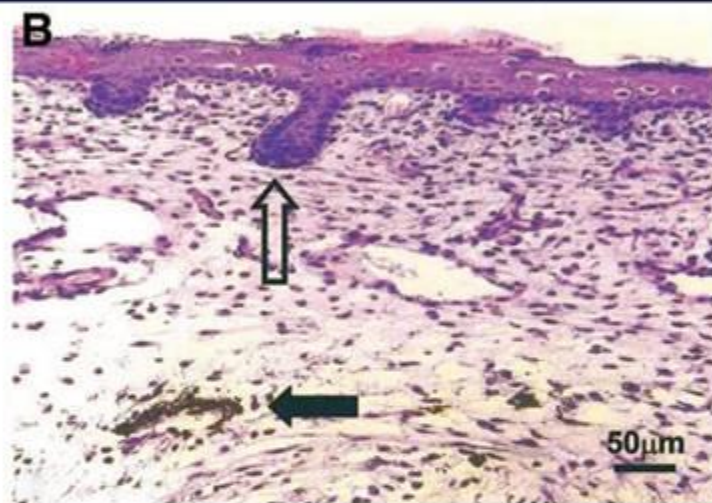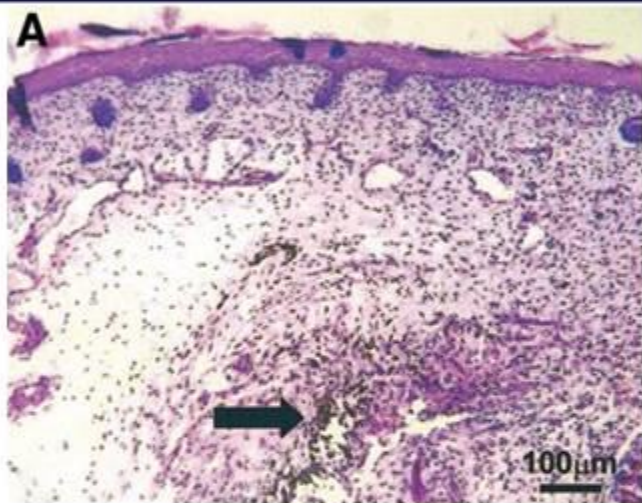
به طور کلی، انتقال از درمان بدون زخم به زخم در انسان در هفته ۲۴ بارداری و در موش ها در روز ۱۸.۵ بارداری (جایی که تولد روز ۲۲ است) اتفاق می افتد.

• التیام زخم بدون اسکار

• چندین سناریوی طبیعی وجود دارد که در آنها حیوانات قادرند بدون اسکار زخم ها را ترمیم کنند. تفاوت بین این فرایندها با ترمیم همراه با اسکار، زمینه مهمی برای تحقیقات ترمیم زخم است و ممکن است دیدگاه هایی در مورد استراتژی های کاهش اسکار در انسان را به همراه داشته باشد.

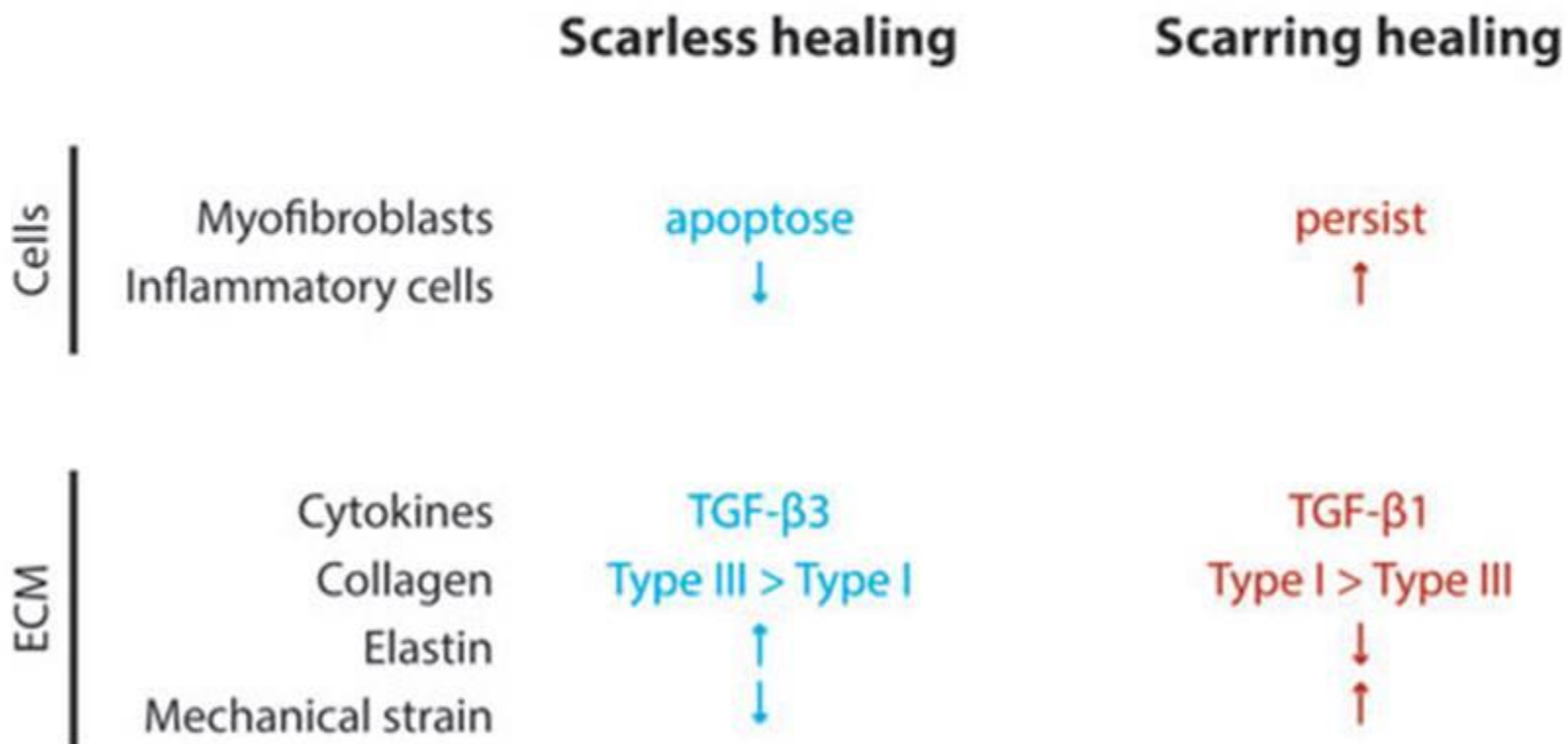
• التیام زخم جنین

• برینگتون در سال ۱۹۷۱ گزارش داد که برش های جراحی روی بره جنین به سرعت بهبود می یابد و هیچ گونه اسکار ایجاد نمی شود. همین پدیده در بسیاری از مدل های حیوانی، از جمله خرگوش، به صورت تجربی نشان داده شده است. موش صحرائی، و موش بعدا، یک مدل آزمایشی برای بهبود بافت جنین انسان توسط لورنز توسعه داده شد و همکاران همچنین درمان بدون زخم را نشان داد.



- چندین سایتوکاین مانند IL-6 و IL-8 در بهبود بزرگسالان ، بالا و در بهبود جنین کم است. درحالیکه IL-10 در بهبود جنین بیشتر است،
- TGF-b1 و TGF-b2 در زخم بالغ بیشتر است. و البته TGF-b3 که در زخم جنین بیشتر است.
- فیبروبلاست ها ECMها را با نرخ بالاتری در زخم جنین تولید میکنند و نسبت کلاژن نوع III به نوع I در زخم جنین بیشتر از بزرگسالان است.
- میزان اسید هیالورونیک در ECM در زخم جنین بیشتر است
- میوفیبروبلاست ها که در زخم بزرگسالان یافت می شوند و تحت فشار مکانیکی تنظیم می شوند ، در زخم جنین وجود ندارد

- با این حال ، اندازه زخم نیز نقش دارد ، زیرا زخم های بزرگتر در دوران بارداری با اسکار بهبود می یابند و زخم های کوچکتر می توانند دیرتر بدون زخم ترمیم شوند.
- تفاوت های زیادی بین زخم جنین و بزرگسالان وجود دارد که ممکن است به بهبودی بدون زخم کمک کند (شکل ۶).
- مرحله اولیه بهبودی بزرگسالان با واکنش التهابی همراه با مهاجرت نوتروفیل ها و ماکروفاژها مشخص می شود ، در حالی که زخم جنینی که در مراحل اولیه بهبود یافت می شود تعداد کمی از این سلول ها را شامل میشود.

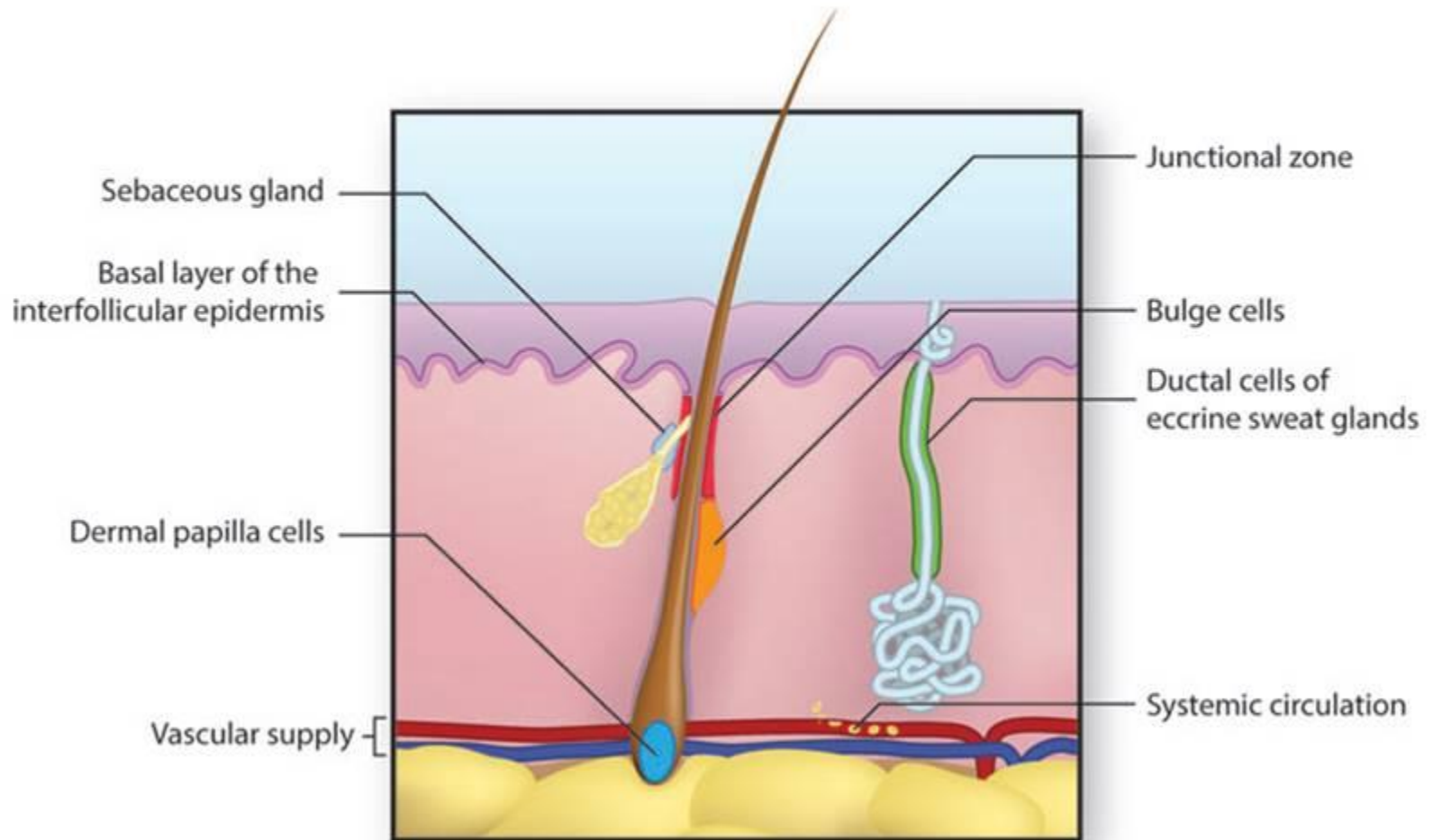


مخاط دهانی

- حتی در انسان بالغ ، مخاط دهان می تواند پس از جراحی با زخم کوچک بهبود یابد و شبیه ترمیم بازسازی پوست جنین است. حتی اگر زخم مخاط دهان باشد، مراحل بهبودی زخم همانند زخم پوستی پیش می رود
- در ابتدا پاسخ التهابی کمتری وجود دارد و میزان کلی بهبود بیشتر است.
- وجود بزاق باعث تسریع بهبود زخم میشود.
- بافت خارج دهانی پیوندی به حفره دهان از نظر بافت شناسی متمایز از بافت مخاطی باقی می ماند و بافت اسکار ایجاد می کند. علاوه بر این ، آزمایشات اخیر نشان داد که فیبروبلاست های پوستی دارای "فنوتیپ اسکار" پیوند شده در مخاط دهان در مقایسه با فیبروبلاست مخاط دهان پیوند شده در درم ، بافت همبند بیشتری مانند زخم ایجاد می کنند. در مجموع ، این نتایج به شدت نشان می دهد که عوامل ذاتی سلول های ساکن در مخاط دهان عامل بسیاری از زخم های کاهش یافته در آن بافت هستند

سلول های بنیادی در بهبود زخم انسان

- اخیراً مشخص شده است که سلولهای بنیادی از منابع مختلف ممکن است در بازسازی پوست نقش داشته باشند (شکل ۷). این یک راه امیدوارکننده از تحقیقات است زیرا درمان مبتنی بر سلول های بنیادی برای بهبود زخم می تواند به بازسازی بافت آسیب دیده در سایر سیستم های اندام مانند قلب ، ریه ها و کبد نیز گسترش یابد. در شرایط عادی ، سلولهای لایه پایه اپیدرم بین فولیکولی تکثیر می شوند تا سلولهای جدیدی برای پر شدن سطح اپیدرم ایجاد شود. ماهیت سلولهای دخیل در این امر تکثیر به طور کامل درک نشده است.
- بر اساس مدل سنتی واحد تکثیر اپیدرمال (EPU) یک سلول بنیادی چند قوه بندرت تقسیم میشود تقسیم می شود و سلولهای تقویت کننده گذرا با عمر کوتاه تر تولید می کند. اینها قبل از تمایز نهایی و مهاجرت به سطح اپیدرمی مستقیماً بالای سلول بنیادی ، چندین دور تکثیر می شوند. این واحد عمودی شامل EPU است
- اخیراً ، اعتبار مدل EPU به چالش کشیده شده است ، و یک مدل اجداد متعهد پیچیده تر پیشنهاد شده است



در غدد سباسه ، سلولهای پیش ساز تک نیروبی وجود دارد که با پروتئین **Blimp1** مشخص شده و سلولهای متمایز تولید می کنند. همچنین ، ناحیه مجرای غدد عرق اکراین شامل جمعیتی از سلول های پیش ساز تک فاکتور است که در درجه اول نه تنها جمعیت سلولی مجرای غدد عرق را حفظ می کند بلکه می تواند در ترمیم زخم اپیدرم نیز مشارکت داشته باشد

یک یافته هیجان انگیز اخیر این است که سلولهای مغز استخوان در گردش می توانند در بهبود زخم های پوستی نقش داشته باشند. چندین گروه نشان داده اند که مغز استخوان سلولهای بنیادی مزانشیمی مشتق شده می توانند به سلولهای اپیدرم متمایز شده و در ترمیم زخم های پوستی مشارکت کنند.

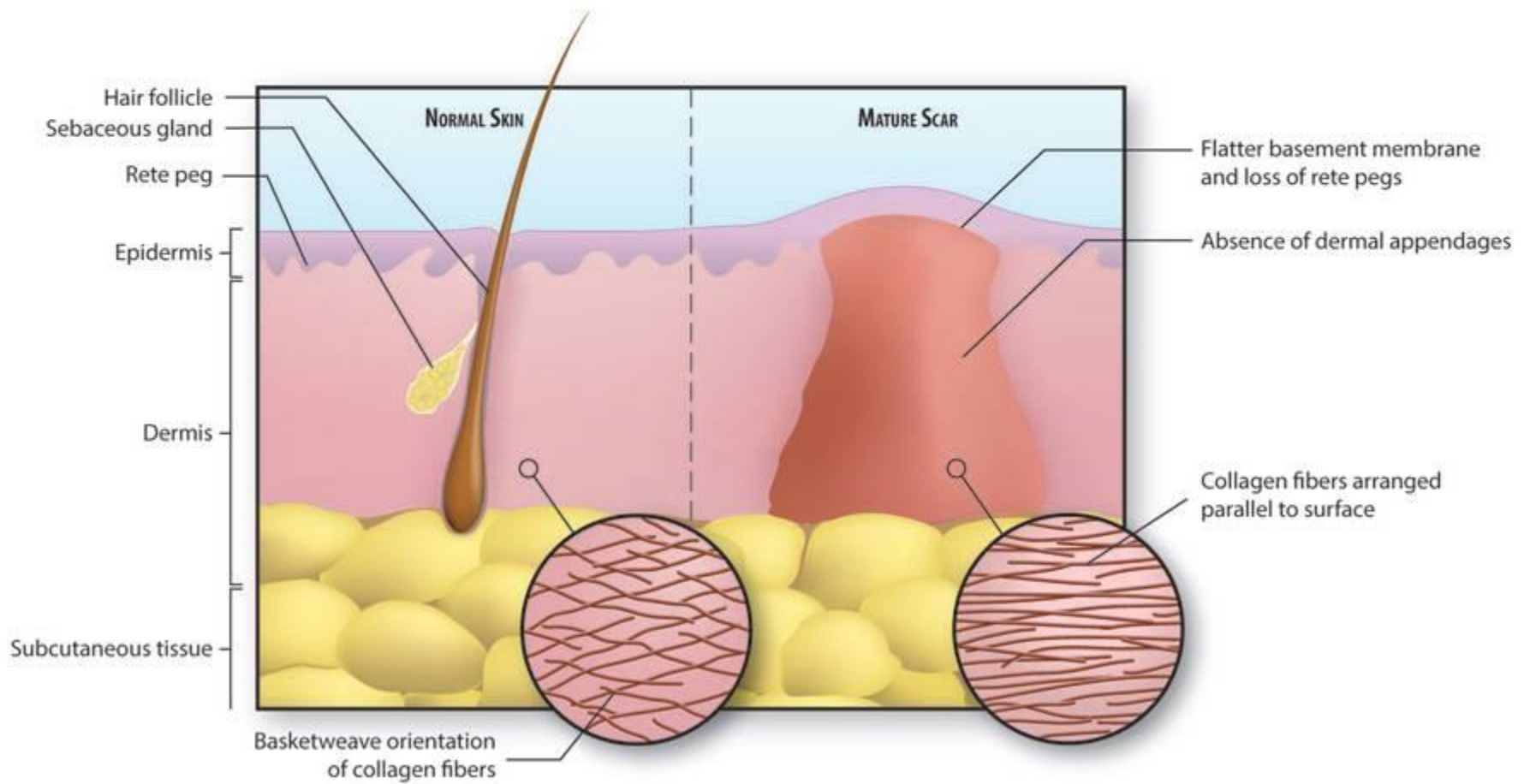
- ناحیه اتصال فولیکول مو شامل جمعیت های متعددی از سلول های بنیادی چند قوه با نقش های متفاوت است.
- کسانی که پروتئین **Lrig1** را بیان میکنند به گردش خون در زیربغل و غدد چربی و گاهی اوقات در ترمیم اپیدرم بین فولیکولی کمک میکنند.
- کسانی که **Lgr6** و **Gli1** را بیان میکنند، به جایگزینی سلول های غدد چربی و اپیدرمال کمک می کنند.
- شواهدی وجود دارد که هویت این سلول های بنیادی فولیکول مو ثابت نیست و ممکن است هنگام عبور از فولیکول مو ، نشانگرهای سطحی را تغییر دهند.
- سلولهای بنیادی بیان کننده **Lgr5** و **Lrt15** از میکروپ ثنویه مو در قاعده فولیکول مو به ترمیم فولیکول مو کمک میکنند اما ظاهرا به ترمیم اپیدرمال کمک نمیکنند.

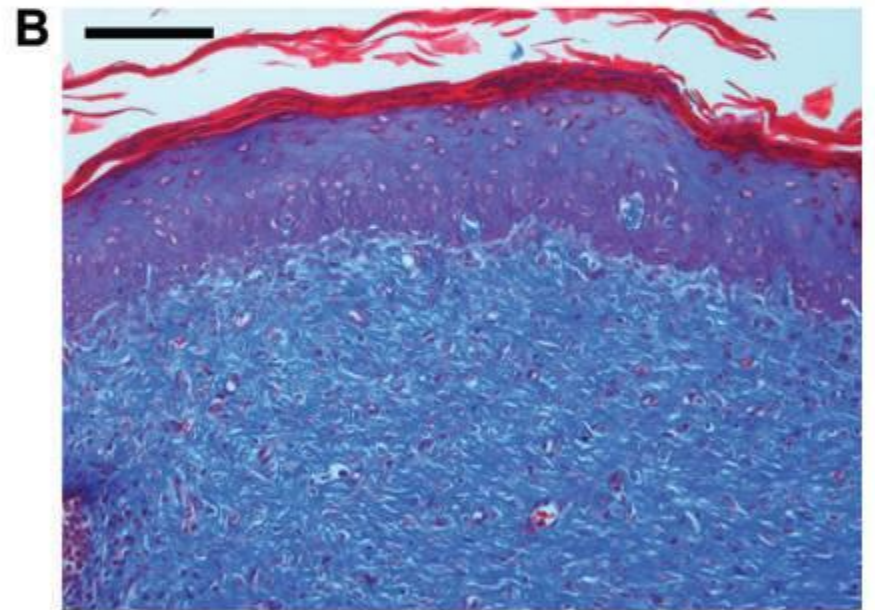
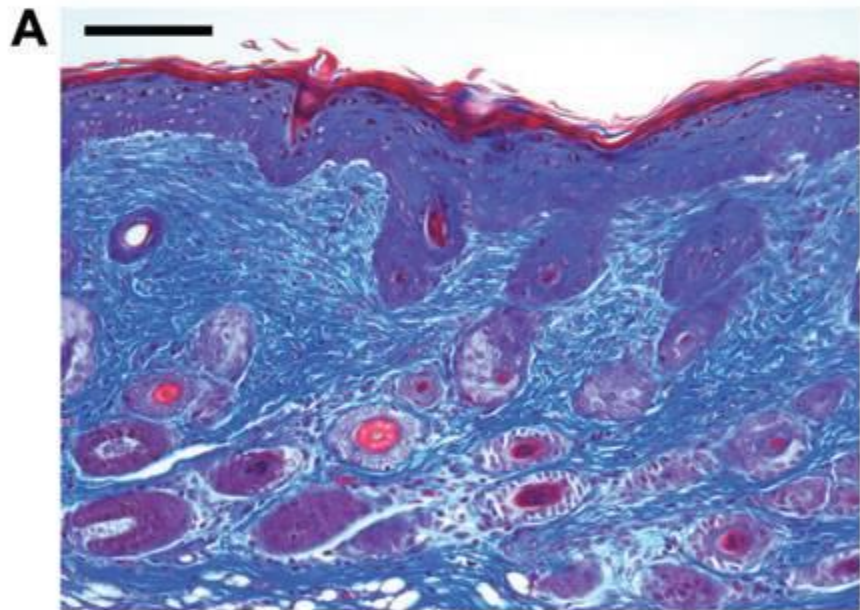
غشای زیرین اپیدرم که روی بافت اسکار ایجاد می شود ، صاف تر از حالت عادی است زیرا حاوی چسب های چرکی که به طور معمول در درم نفوذ می کنند ، نیست. علاوه بر این ، اسکار پوستی حاوی زائده های پوستی مانند فولیکول های مو و غدد چربی نیست و سلول های بنیادی که معمولا در این ساختارها زندگی می کنند نیز وجود ندارد. (شکل ۹)

پس از بلوغ جای زخم ، تعداد فیبروبلاست ها کاهش می یابد ، که همراه با عدم وجود زائده های پوستی ، منجر به ایجاد لایه ای از پوست می شود که حاوی سلول های کمی است. بافت اسکار حاوی الاستین کمتری نسبت به پوست معمولی است و به عدم کشش در بافت اسکار کمک می کند. ECM بافت زخم تمایل به بالا بردن سطح پوست و افزایش رنگدانه دارد ، اگرچه ممکن است این صفات با گذشت زمان با بالغ شدن جای زخم بهبود پیدا کنند. سرانجام ، فعالیت فیبروبلاست ها و میوفیبروبلاست ها می تواند منجر به انقباضاتی شود که باعث درد و محدودیت حرکت می شود ، به ویژه هنگامی که جای زخم روی مفصل قرار دارد.

- **اسکار**
- تشکیل اسکار نتیجه طبیعی زخم های بزرگ یا عمیق در پستانداران بالغ است. همانطور که قبلا بحث شد ، بار زخم های آسیب شناختی بر روی بیماران و سیستم مراقبت های بهداشتی بسیار زیاد است ، و در نتیجه ، تحقیقات زیادی برای بهبود درمان اسکار انجام شده است. با وجود این کار ، یک درمان سلولی یا مولکولی واقعا موثر هنوز وجود ندارد.

- **ویژگی های اسکار**
- اسکار پوستی بالغ شامل مقدار زیادی کلاژن است. ۸۰-۹۰ درصد آن نوع I و بقیه نوع III است. در واقع ۵۰ درصد پروتئین موجود در بافت اسکار کلاژن است. کلاژن در بافت اسکار به صورت دسته ای موازی با سطح پوست قرار می گیرد ، در حالی که کلاژن در پوست معمولی در جهت غیر موازی "سبد بافی" (basket-weave) قرار می گیرد. (شکل ۸).





درمانهای سنتی و فعلی

• ورق های ژل سیلیکونی (SGS)

• یک مکانیسم معمول عمل ، بهبود هیدراتاسیون لایه شاخی است. SGS برای پیشگیری از اسکار هیپرتروفیک و کلونید در پانزده کارآزمایی کنترل شده که در یک مرور کاربین مورد تجزیه و تحلیل قرار گرفته است ، ارزیابی شده است.

• چهار مطالعه SGS را بدون درمان و یازده مورد دیگر SGS را با درمان های متناوب ، از جمله ورقه های غیرسیلیکونی ، لیزر درمانی و تزریق استروئید مقایسه کردند.

• پس از جمع آوری نتایج ، گروه کاکران هیچ مدرکی مبنی بر برتری SGS نسبت به درمان های جایگزین یا عدم درمان در پیشگیری یا درمان اسکارهای هیپرتروفیک و کلونید پیدا نکردند.

• پانسمان

• استراتژی هایی که به طور سنتی توسط جراحان برای کاهش تشکیل اسکار استفاده می شود شامل قرار دادن برش ها در امتداد خطوط لانگر ، قرار دادن بخیه های عمیق برای نزدیک شدن لبه های پوست به یکدیگر و قرار دادن پانسمان هایی است که کشش را از زخم خارج می کند.

• نوار کاغذی ساده

• وقتی برای بهبود زخم های سزارین به مدت ۱۲ هفته پس از عمل استفاده می شود ، تشکیل اسکار را کاهش می دهد و احتمال ایجاد اسکار هیپرتروفیک را کاهش می دهد.

درمانهای موضعی

درمانهای موضعی مختلف برای توانایی آنها در کاهش تشکیل اسکار مورد آزمایش قرار گرفته است.

MEBO یک فرمول تجاری حاوی عصاره های

گیاهی است ، روی زخم های صورت که عمدتاً با بخیه بسته شده بود ، اعمال می شد و با محلول آنتی بیوتیک و بدون درمان موضعی مقایسه می شد. زخم های تحت درمان با MEBO در ۶ ماهگی ظاهر بهتری نسبت به سایر گروه ها داشتند.

محصول محبوب بدون نسخه ژل Mederma Skin Care ، که ماده فعال آن عصاره پیاز است ، هیچ گونه مزیت بالینی در ایجاد جای زخم در مدل زخم گوش خرگوش ندارد. همچنین هیچ مزایایی با Mederma در کارآزمایی شامل بیماران انسانی مشاهده نشد.

دستگاه در آغوش گرفتن

دستگاه آغوش یک ورق چسب سیلیکونی جدید است که روی زخم التیام دهنده اعمال می شود و به طور مداوم تنش را از بین می برد.

در یک کارآزمایی تصادفی کنترل شده اخیر ، بیمارانی که تحت عمل جراحی شکم انتخابی قرار گرفتند ، دستگاه آغوش را در یک طرف اسکار دریافت کردند و در طرف دیگر اسکار نیز هرگونه مراقبت بعد از عمل و ضد جراح به دلخواه جراح دریافت شد.

دستگاه در آغوش گرفتن بعد از ۱۲ ماه ظاهر قسمت تحت درمان را در مقایسه با طرف کنترل به میزان قابل توجهی بهبود بخشید. تا ۱۲ هفته باقی ماند طرف دیگر برش بر اساس ترجیح جراح درمان شد. پس از ۶ ماه پیگیری ، طرف زخم تحت درمان با دستگاه آغوش ظاهر قابل توجهی بهتر از طرف شاهد داشت.

• درمان های تزریقی

- تزریق کورتیکواستروئید درمان اصلی اسکار کلونید بوده و می تواند برای اسکارهای هیپرتروفیک به عنوان درمان خط دوم در نظر گرفته شود. تصور می شود که مکانیسم عمل مربوط به کاهش تولید کلاژن فیبروبلاست و همچنین مهار التهاب است. چندین مطالعه غیرقابل کنترل نشان داده است که اکثر بیماران بعد از تزریق استروئید بدون عود کلونید را تجربه می کنند.
- در یک مطالعه کنترل شده ، بیماران مبتلا به اسکار کلونید تحت عمل جراحی قرار گرفتند و سپس به صورت تزریق کورتیکواستروئید (۱۶ میلی گرم تریامسینولون در روزهای ۰ ، ۷ ، ۲۱ و ۳۵ بعد از عمل) یا پرتودرمانی (دوز واحد ۷۰۰ یا ۱۰۰۰) تصادفی شدند. پس از ۳۰ ماه پیگیری ، تفاوت معنی داری بین بازوهای درمان مشاهده نشد و تنها ۲۲٪ از بیماران عود کردند.

- سم بوتولینوم در مقایسه با دارونما بعد از تزریق در مجاورت زخمهای برش زده در پیشانی میمونهای ماکاک با بهبود ظاهر اسکار همراه بود. با این حال ، در یک کارآزمایی که در آن افراد مراجعه کننده به اورژانس با زخم های پیشانی در زمان ترمیم بخیه یا سم بوتولینوم یا دارونما دریافت کردند ، سم بوتولینوم ارتباطی نداشت.
- با بهبود ظاهر اسکار در سه از چهار مقیاس بصری. درمانهای تزریق داخل وریدی با اینترفرون و فلوروراسیل با سطوح مختلف اثر بخشی گزارش شده است. بلومایسین تزریقی در دو مطالعه غیرقابل کنترل در مسطح شدن اسکارهای کلونید موثر بود.

فشار درمانی

- لباس های تحت فشار معمولاً از گزینه های درمانی محافظه کارانه برای زخم استفاده می شود و مخصوصاً برای زخم های سوختگی بزرگ محبوب است. مکانیسم پیشنهادی عمل شامل هیپوکسی خفیف بافت اسکار ناشی از فشرده سازی عروق خونی موضعی است. متاسفانه ، شواهدی برای اثربخشی لباس های تحت فشار محدود است. متاآنالیز اخیر شش کارآزمایی تصادفی با کیفیت بالا را مورد بررسی قرار داد و استفاده از لباس های تحت فشار را در بیماران مبتلا به زخم سوختگی بزرگ مورد بررسی قرار داد.
- سه مطالعه به طور تصادفی بیماران را به صورت تصادفی انتخاب کردند که یا لباس های تحت فشار بپوشند یا نه ، دو لباس استفاده شده فقط روی یکی از دو اندام سوخته اعمال می شود و آخرین لباس روی آن اعمال می شود.
- فقط بخشی از اسکار سوختگی در مطالعات فردی و همچنین تجزیه و تحلیل تجمیع شده ، تفاوت معنی داری بین لباس های تحت فشار و عدم درمان وجود نداشت. علاوه بر این ، پوشاک می تواند ناراحت کننده و گران باشد و رعایت بیمار اغلب ضعیف است. این نتایج استفاده عادی از لباس های تحت فشار برای زخم های سوختگی را زیر سوال می برد.

لیزر

- انواع مختلفی از لیزرها برای بهبود ظاهر زخم ، با میزان موفقیت متفاوت استفاده شده است. به نظر می رسد که طول موج های مختلف نور ممکن است از طریق مکانیسم های مختلف عمل کنند.
- به عنوان مثال ، لیزر رنگی ۵۸۵ nmpulsed ظاهر اسکار را در مطالعه ای بهبود بخشید که در آن تنها بخشی از اسکار با لیزر درمان شد و قسمت دیگر بدون درمان باقی ماند و به عنوان کنترل عمل کرد.

Radiation

گاهی از اشعه برای درمان اسکارهای کلوییدی استفاده می شود اما وقتی به تنهایی استفاده شود بی اثر است. در عوض ، اغلب پس از برداشتن جای زخم از اشعه استفاده می شود و میزان عود آن کمتر از ۲۰ گزارش شده است.

کرایوتراپی

سرما درمانی شامل استفاده از منبع سرما بر روی اسکار ، معمولاً نیتروژن مایع است. مکانیسم عمل احتمالاً شامل انسداد میکروسیرکولاسیون است.

در یک کارآزمایی ، بیماران مبتلا به کلویید تحت درمان با کرایوتراپی یا تزریق تریامسینولون قرار گرفتند و مشخص شد که اکثر ضایعات به هر دو درمان حداقل پاسخ می دهند و حداقل تفاوت بین دو درمان وجود دارد. یک مطالعه نیمه کنترل نشان داد که درمان ترکیبی با تزریق کورتیکواستروئید و کرایوتراپی نسبت به هر دو درمان به تنهایی برتر است.

Dermabrasion

درم ابریژن از یک برس مکانیکی چرخان الماس یا برس سیمی استفاده می کند که برای صاف کردن اپیدرم و لایه پوستی سطحی اسکار استفاده می شود. سپس سطح برهنه مجدداً تحت عمل مجدد قرار می گیرد و در حالت ایده آل پوست بهبود یافته در ظاهر در مقایسه با اسکار اولیه بهبود می یابد.

در یک آزمایش از درم ابریژن برای درمان تنها یک طرف پانزده زخم استفاده شد و از طرف درمان نشده به عنوان کنترل استفاده شد. در ۶ ماهگی ، طرف درمان در ۸۰ درصد از بیماران دارای ظاهر برتر نسبت به طرف درمان نشده بود. در ۲۰ درصد باقیمانده ، طرف درمان در ۶ ماهگی بدتر از طرف درمان نشده ظاهر شد و این نگرانی را ایجاد کرد که این روش می تواند در برخی از بیماران مضر باشد.

درمان های جدید برای اسکار

- چندین عامل جدید برای اثربخشی در درمان جای زخم و سایر شرایط فیبروتیک در انسان آزمایش شده اند ، اما نتایج تا حد زیادی ناامید کننده بوده است(جدول ۱)
- **Metelimumab** ، یک آنتی بادی مونوکلونال در برابر **TGF-b1** ، هیچ اثری در مقایسه با دارونما در درمان بیماری اسکلروز سیستمیک نشان نداد.
- ایماتینیب مسیلات ، مهار کننده **PDGF** و **TGF-b** ، به طور مشابه در درمان اسکلرودرمی بی اثر بود. نو ترکیب انسانی **TGF-b3** در آزمایش III در مورد زخم های انسانی نتوانست به نقاط پایانی برسد و نتایج این مطالعه منتشر نشد

خلاصه بحث

- زخم پوستی می تواند منبع قابل توجهی از بیماری برای بیماران باشد و بار سنگینی بر سیستم مراقبت های بهداشتی وارد می کند.
- ما پیشرفت های مهمی در درک خود در فرایندهای ترمیم و زخم زخم داشته ایم. بسیاری از گزینه های جراحی و دارویی برای درمان و جلوگیری از ایجاد اسکار وجود دارد ، اما هیچ کدام به طور کامل در جلوگیری از ایجاد اسکار موثر نیستند
- در بیماران با شدیدترین آسیب ها. نشان داده شده است که پانسمان هایی که تنش مکانیکی را از بین می برند ، از جمله دستگاه بازو ، شدت تشکیل اسکار را کاهش می دهد. با این حال ، نیاز شدیدی به درمان های جدید وجود دارد که بتواند برای بیماران مبتلا به زخم های سوختگی بزرگ ناتوان کننده ، اسکارهای کلوئیدی و هیپرتروفیک علامت آور و برای افرادی که دارای زخم های برجسته در نقاط حساس زیبایی هستند ، کمک کند.
- درمانهای جدید مبتنی بر مهار دقیق تاکنون عناصر راه بهبود زخم در آزمایشات بالینی انسان ناامید کننده بوده است ، اما امید وجود دارد که ادامه کار در این زمینه بینش جدیدی در بهبود زخم به همراه داشته باشد و امکان توسعه درمانهای موثرتری را فراهم آورد.

Thanks for your attention

مهرا ۱۴۰۰